

# VERVELCYCLUS VAN EEN REUZENSLANG (BOA CONSTRICTOR) 7

Ongelijkmatig optreden en verloop van de vervelfase

## ECDYSIS CYCLE OF A GIANT SNAKE (BOA CONSTRICTOR) 7

Irregular spatiotemporal origin and spread of the renewal stage

A.A. Verveen  
Poelwaai 3  
2162 HA Lisse  
www.verveen.eu

### Inleiding

Iedereen denkt dat het optreden en het verloop van de vervelfase bij slangen over het hele lichaamsoppervlak gelijktijdig plaats vindt. Zo vat, bijvoorbeeld, Mader-son (1985, p. 539) deze gedachte als volgt samen (vertaling AAV): 'Bij de vorming van de nieuwe opperhuid treden de groei- en differentiatiepatronen van de bijbehorende kiemcellen over het hele lichaamsoppervlak gelijktijdig op.'

Bij *Boa constrictor* bleek daarentegen, dat de vervelfase voor de ogen echter zo- wel later optreedt als korter duurt dan bij de schubben op de buik van het achter- lijf het geval is (Verveen, 2007). Praktisch elke houder van *Boa constrictor* moet dit zijn opgevallen. De grijsblauwe verkleuring van de buik begint al enkele dagen vóór de ogen troebel worden.

Deze tegendraadse waarneming voerde mij tot de volgende vraagstelling:

- A. Start de huid als geheel overal op het- zelfde ogenblik met de vervelfase, af- gezien van de ogen die er later mee be- ginnen en korter troebel zijn, zodat het slechter zien zo kort mogelijk duurt,
- B. of doen de ogen gewoon mee en begint hun vervelfase later naarmate het vervel- lende huidgebied dichterbij kop en ogen nadert?

A.A. Verveen  
Poelwaai 3  
2162 HA Lisse  
The Netherlands  
www.verveen.eu

### Introduction

Everyone supposes that in snake ecdysis renewal starts at the same time, on the en- tire body surface. An example: '... the patterns of germinal proliferation and cell differentiation associated with gen- eration formation are synchronised over the entire surface of the body ...' Maderson (1985, p. 539).

In *Boa constrictor*, however, the renewal stage of the eye caps occurs at a later time than that of the caudal abdominal scales, and lasts much shorter (Verveen, 2007). Almost every *Boa constrictor* keeper must have noticed this phenomenon, as the pink or blue belly appears several days before the eye caps blur.

This antipodal observation encouraged me to phrase and thus investigate the following question.

- A. Is renewal a simultaneous event for the entire body surface, except for the eye caps (their renewal starts later and lasts shorter, thus hampering vision as short a time as possible),
- B. or is eye cap renewal the final stage of a caudocranial time gradient.

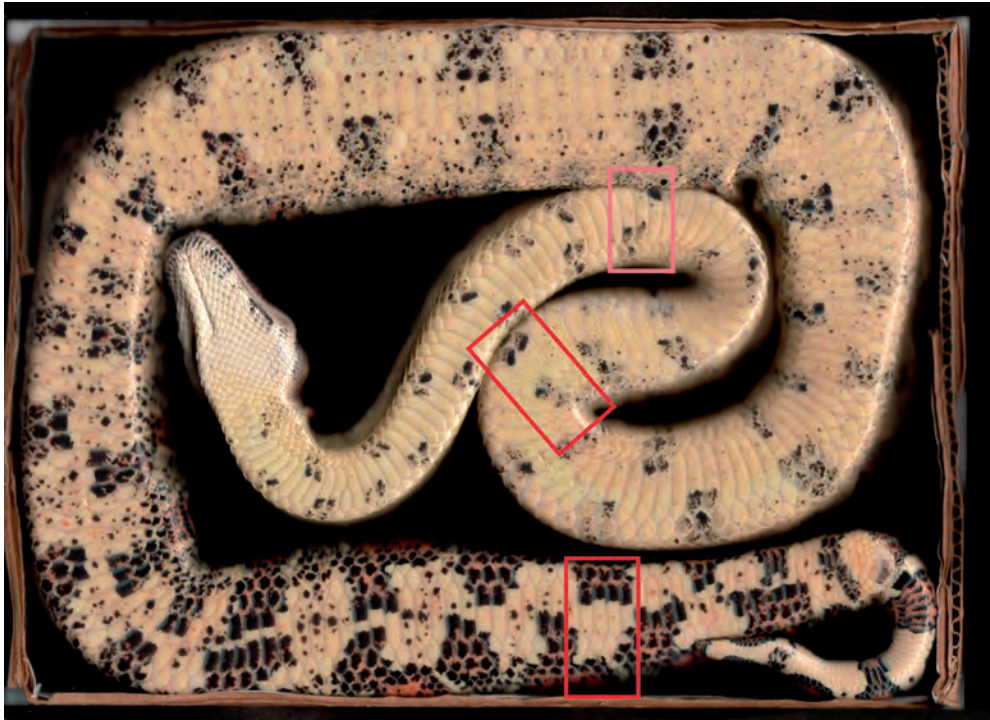


Foto 1. Buikopname van het vrouwtje. De plaatsen waar de helderheid van twee donkere vlekken werd gemeten. De twee naast elkaar gelegen zwarte vlekken in het bovenste, het rostrale, raam (in één geval moest het zalmkleurige raam worden gebruikt); en de twee middelste vlekken in de buikschubben in het onderste, caudale, raam.

Foto 1. Record of the abdomen of the female. Positions of the dark spots used in the measurement of their variation in lightness. Upper windows: the rostral pair of dark spots where in one case the place indicated by the salmon coloured window had to be used; Lower window: the caudal pair in the centre of the four spots.

## Werkwijze

In 2001 en 2002 maakte ik dagelijks kleurenscans van boabuiken. Deze werden telkens met dezelfde vlakkeglasplaatscanner op A4-formaat opgenomen met 300 pixels per inch. Het betrof twee ongeveer twee jaar oude *Boa constrictor*, een vrouwtje dat tussen 1 december 2001 en 17 juli 2002 dagelijks werd gescand (Verveen, 2007) en haar even oude broer waarvan in april 2002 ook iedere dag een opname werd gemaakt. De boa's werden hiervoor in een op de glasplaat van de scanner liggende bodemloze kartonnen doos met binnenmaten 20,5 bij 27,5 cm gelegd. Van mei tot begin juli

## Methods

Between December 1st, 2001 and July 17th, 2002, I daily recorded A4-sized 300 dpi colour scans of the abdomen of a two-year-old female *Boa constrictor* (Verveen, 2007), always using the same flatbed scanner. During April 2002, I also recorded daily abdominal scans of a two-year-old brother of the former boa. To this end, I placed the boa into a bottomless cardboard box with inside measurements of 20.5 times 27.5 cm mounted on the glass plate of the colour scanner. In addition, I made colour scans of the caudal parts of the male's abdomen between May and mid-July 2002.

2002 werd van het mannetje bovendien een lange serie kleurencans van uitsluitend het achterste deel van de buik gemaakt.

De dieren lieten zich meestal zonder problemen scannen. Desondanks beschouwde ik de decemberserie als een voorlopige oefening om het vrouwtje aan de situatie te laten wennen. De eerste serie scans (in de illustraties met de letter A aangegeven) werd *daarom a priori* niet voor *kwantitatieve* metingen gebruikt, hoewel zij ook een vervelperiode bestreken. Naderhand bleek deze eerste vervelfase langer te duren, mogelijk vanwege deze kennismaking, al is een seizoensinvloed (de korte dagen van december) niet uit te sluiten. Latere scans (waarvan de vervellingen in de illustraties met de letters B tot en met E zijn aangegeven) gaven geen problemen; de enige reeks complete buikscans van het mannetje evenmin.

De scans van het vrouwtje werden opnieuw doorgemeten, nu op de veranderingen van de helderheid (die *niet* de doorzichtigheid maar de hoeveelheid wit in de kleur weergeeft) van twee meer naar voren gelegen (*rostrale*, naar de *snuif* gerichte) donkere plekken (foto 1). De resultaten van dit onderzoek maakten het tenslotte nodig alle scans goed op de aanwezigheid van relevante visuele details te bekijken.

Figuur 1 bevat de resultaten (de blauwe-buikcurven) van deze helderheidmetingen, samen met de eerder verkregen gegevens voor de meer naar achter gelegen (*caudale*, naar de *staart* gerichte) donkere vlekken (foto 1) en met de helderheidsgegevens voor de ogen (de grijzeogencurve). Zij werden opgetekend met betrekking tot de dag van de vervelling. In de indertijd weergegeven grafiek voor de in mei begonnen vervelfase (links onder in Verveen, 2007, figuur 1) bleek de as een dag te zijn verschoven, wat hier is gecorrigeerd.

I considered the set of scans made in December 2001 as a pilot series meant to acquaint the female with the procedure. The boas then accepted this procedure stoically. The first set of scans (that included a complete renewal stage), was, therefore, *a priori* excluded from *quantitative* analysis. In the long run, the corresponding renewal stage turned out to last longer than the subsequent ones. That may have been a seasonal effect since this sequence happened during the short days in the heart of winter. In the illustrations, I mark this series with a capital A. The main sequence of scans (marked with capitals B up to and including E), did not cause the snake any problems, nor did the three-week series of complete abdominal scans of the male boa.

The abdominal scans of the female *Boa constrictor* were now investigated again for changes in lightness (indicative of the amount of white 'mixed in', *not* of its clarity), though two more dark abdominal spots located on a more rostral part of the abdomen were now additionally investigated (photo 1). Based on the results of this investigation, it became obvious that I needed to inspect all scans for the existence of relevant visual details.

Figure 1 shows the resulting lightness data, together with the earlier data from the two caudal dark abdominal spots (photo 1), as well as those of the eye caps. I plotted all data with respect to the sloughing day. The horizontal axis of the May/June record of the graph published before (lower left curve in Verveen, 2007, figure 1) had been accidentally shifted one day. I corrected this error here.

## Results

### *The blue belly curves and the grey eyes curves*

The lightness graphs of the rostral abdomen (the red blue belly curves of figure

## Resultaten

### *De blauwebuikcurven en de grijzeogencurven*

Bij het bekijken van deze grafieken op het gedrag van de blauwebuikcurve (het verloop van de helderheid) in het rostrale deel (rode krommen in figuur 1), valt het S-vormige verloop van de toename ervan op. Typisch is de langdurige geleidelijk verlopende stijging ervan, evenals de binnen een dag optredende scherpe en sterke daling na het bereiken van de piek. Deze daling gaat vervolgens over in een één of meer schouders tellende afname van de helderheid.

Dit beeld bevestigt de eerder vermelde beschrijving ervan voor de caudaal gelegen donkere buikvlekken (Verveen, 2007) (blauw gekleurd in figuur 1).

Meting van de twee blauwebuikcurven van het caudale buikdeel van het mannetje (figuur 2) bevestigt dit beeld eveneens. Of de duur ervan bij het mannetje inderdaad korter is dan bij het vrouwtje, kan niet op basis van zo weinig cycli worden vastgesteld.

Wanneer per meetgebied de blauwebuikcurven worden gemiddeld ten opzichte van de dag van de scherpe daling van de helderheid, dan blijkt dat de *vorm* van de blauwebuikcurve voor de rostrale (meer naar voren gelegen) donkere vlekken praktisch samenvalt en dus gelijk is aan die van de caudaal gelegen donkere vlekken (figuur 3).

De nogal complexe vorm van de blauwebuikcurven is voor alle donkere huidgebieden gelijk, terwijl de grijzeogencurve eenvoudiger is (figuur 1B) en veel korter duurt (figuren 1 en 3).

Per cyclus blijkt tussen de rostrale en de caudale blauwebuikcurven geen systematisch tijdsverschil aanwezig te zijn. Soms loopt het caudale deel vóór, soms achter (figuur 1).

1), show S-shaped upstrokes in all cases. Note the relatively long lasting duration of the monotonously increasing part. An abrupt decrease occurs after it reaches its peak, as it develops within a single day. This is then followed by a slower decline in lightness amplitude, probably decreasing in two shoulder-shaped steps towards resting level.

This pattern corroborates the one already reported for the caudal dark abdominal spots (Verveen, 2007) (coloured blue in figure 1).

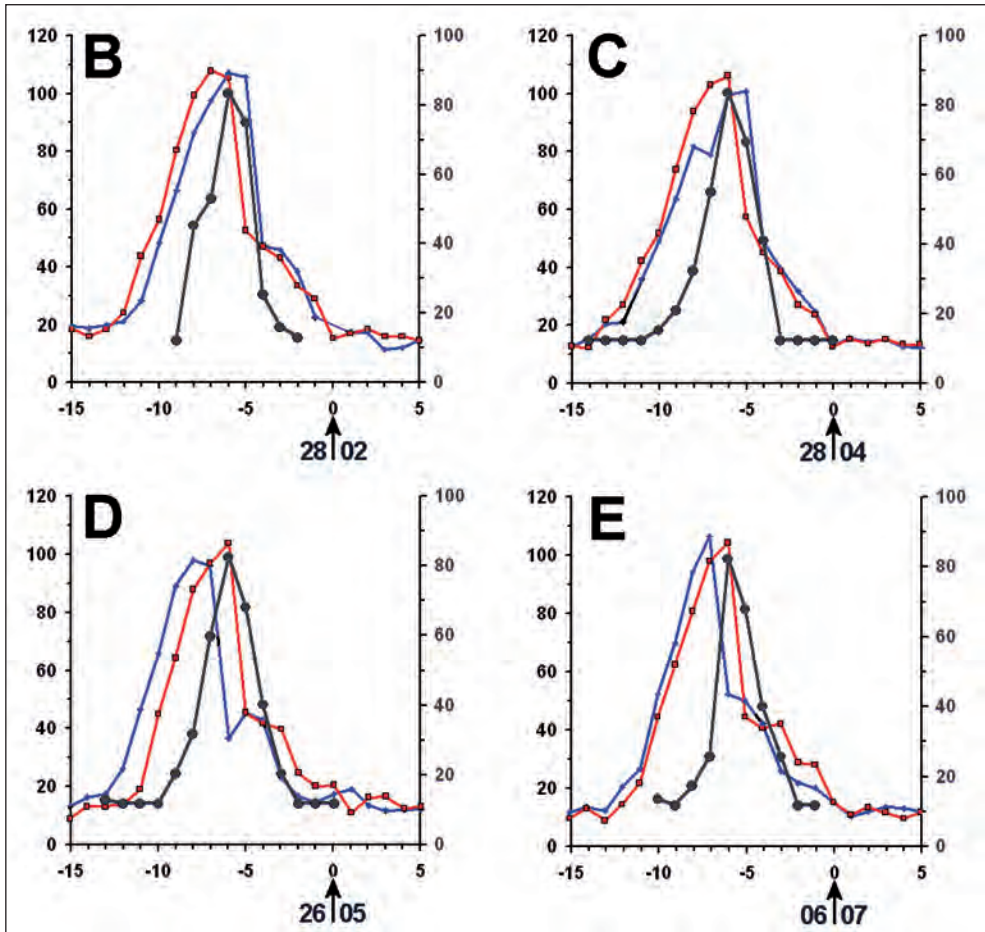
The two caudal blue belly curves measured for the male boa also bear out this pattern (figure 2). Their durations may be systematically shorter than that of the female, but just two ecdysis cycles do not suffice to say more on the subject.

When the blue belly curves are averaged per region with respect to the day of steepest decline, than the *shape* of the blue belly curve of the rostral dark spots covers that of the caudal spots. They are about equal (figure 3).

The blue belly curves have the same rather complex shape. The duration of the grey eyes curves is much shorter than that of the blue belly curves (figures 1 and 3), and its shape seems to be less complex (figure 1B).

Per ecdysis cycle, the caudal blue belly curve may precede the rostral one or the other way around (figure 1). Accordingly, a systematic difference between these curves is lacking.

On all occasions, eye cap renewal occurs during the final stage of ecdysis. The grey eyes curve starts and ends later than the blue belly curves do and lasts shorter, as well (figures 1 and 2).



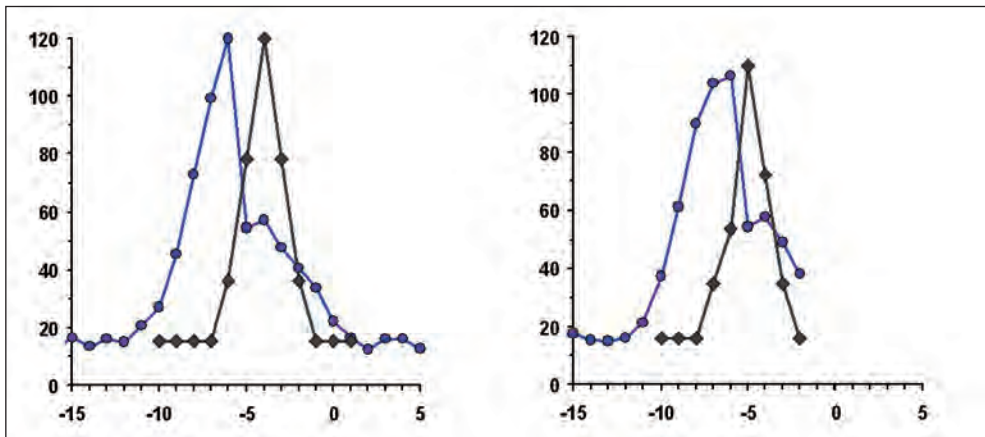
Figuur 1. Helderheidverloop: individuele blauwebuikcurven en grijze ogen curve voor vier opeenvolgende vervelfasen B tot en met E bij hetzelfde boa constrictor vrouwtje, afgebeeld in foto's 4. De oefenscans A werden niet doorgemeten. Pijlen: verveldata (dag/maand), donkergrijze krommen: oogkapje, rode krommen: rostrale donkere plekken, blauwe krommen: caudale donkere plekken.

Verticale assen: intensiteit, horizontale as: dag ten opzichte van de verveldag (met pijl en datum in 2002).

Figure 1. Lightness changes: individual blue belly curves and grey eyes curve measured in four successive renewal stages B through E for the same female boa constrictor pictured in photos 4. Scans of the pilot study A were not used to measure colour variations.

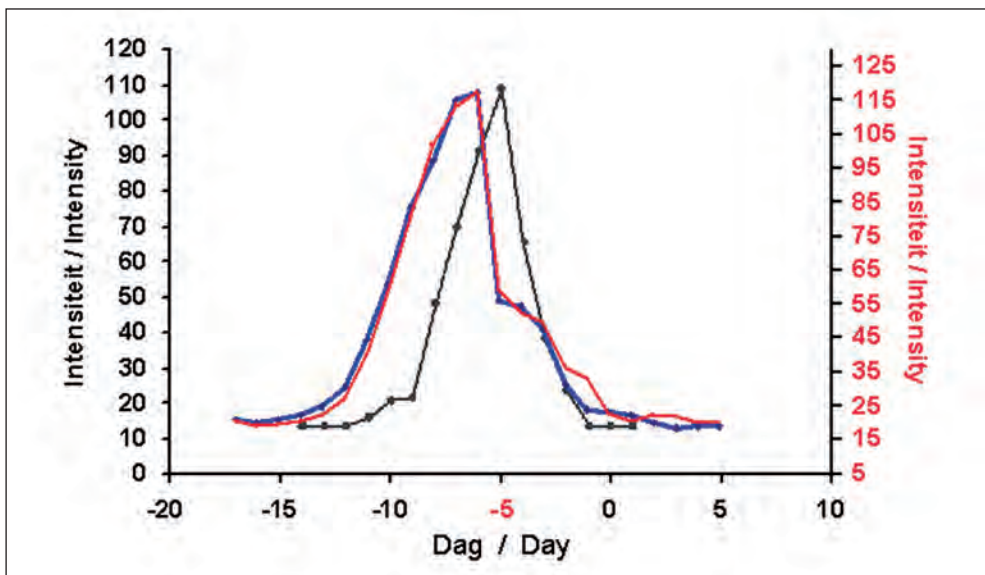
Arrows: sloughing day, dark grey curves: eye cap, red curves: rostral dark abdominal spots, blue curves: caudal dark abdominal spots.

Y-axes: lightness intensity, x-axis: day with regard to sloughing day (with arrow and 2002 date).



Figuur 2. Individuele blauwebuikcurven en grijzeogencurve voor twee opeenvolgende vervelfasen van hetzelfde boa constrictor mannetje

Figure 2. Individual blue belly curves and grey eyes curve measured in two successive renewal stages for the same male boa constrictor



Figuur 3. Vorm van de blauwebuikcurven van a. de caudale donkere buikvlekken (blauwe lijn, linker y-as) en b. de rostrale donkere buikvlekken (rode lijn, rechter y-as). De curven zijn gemiddelden uit vier reeksen, telkens gerefereerd aan dag -5, de dag voor de steilste afname van de helderheid. De vervelling valt dan op dag  $0 \pm 1$ . De rechter as is in intensiteit bijgesteld om de krommen op elkaar te laten vallen.

Ook is de gemiddelde curve voor de oogkapjes weergegeven (donkergrijs, arbitraire intensiteiteenheid)

Figure 3. Shape of the blue belly curves for a. the caudal dark abdominal spots (blue line, intensity plotted on the left y-axis) and b. the rostral dark abdominal spots (red line, right axis). Each curve forms the average of four renewal series, all with respect to day -5, the day before the steepest decline in lightness. Sloughing then occurred on day  $0 \pm 1$ . Note that the right axis has been scaled to project the two curves onto each other.

The averaged curve for the eye caps has been drawn too (dark grey line, arbitrary units)

In alle gevallen komen de oogkapjes het laatst in de vervelfase. De grijzeogencurve begint en eindigt later en duurt bovendien korter (figuren 1 en 2).

Uit dit resultaat volgt dat mogelijkheid B van onze vraagstelling moet worden doorgestreept, omdat de vervelfase niet systematisch later optreedt naarmate het huidgebied dichterbij kop en ogen ligt. Dit wijst dus op mogelijkheid A, waarin twee aspecten zijn te onderscheiden:

- a. de huid als geheel komt overal op hetzelfde ogenblik in de vervelfase,
- b. afgezien van de ogen die later beginnen en korter troebel zijn.

Maar is dit zo?

De grijzeogencurve (grijsgekleurd in figuur 1) treedt *in alle gevallen* later op. De toestand van het oogkapje lijkt het moment van de eigenlijke vervelling te dicteren, onafhankelijk van het helderheidsverloop van de onder de buikschilden gelegen donkere buikvlekken (de blauwebuikcurve, figuur 3). Wij kunnen hieruit concluderen dat mogelijkheid (b) klopt: *de vervelstage van de oogkapjes vormt de slotfase in het hele proces van de vorming van de nieuwe opperhuid.*

Mogelijkheid (a) is echter de vraag, want de posities van de rostrale en caudale blauwebuikcurven blijken om elkaar te variëren, zelfs bij hetzelfde dier (figuur 1). Dus blijft het de vraag of het vervelproces nu wel of niet een gelijktijdig gebeuren van de hele huid (afgezien van de oogkapjes) is. Om hier uitsluitsel over te krijgen werden alle opnamen goed bekeken.

#### *Onregelmatig begin en verloop*

Bij nadere inspectie van de gemeten huidvlekken, bleek dat de met de optredende verhoorning geassocieerde steile afval in helderheid heel goed is te zien (figuur 4). *De donkere buikvlekken worden opeens veel zwarter van kleur en deze verandering treedt binnen het tijdsverloop van één dag op.*

From these results it may be concluded that option B of our quest can be rejected, as there exists no systematic caudocranial time gradient.

This leaves us with possibility A, in which two aspects can be distinguished:

- (a) The renewal stage starts at the same moment everywhere, it is a synchronous event.
- (b) The eye caps start later, and their milky discoloration lasts shorter.

But is this true?

*In all cases, the grey eyes curves (coloured grey in figure 1) occurred later in time. The state of the eye caps thus seems to dictate the timing of the sloughing day, independent of location and time course of the lightness change of the dark spots of the abdominal scutes (the blue belly curve, figure 3).*

Possibility (b) is, therefore, correct: *eye cap renewal forms the final stage in epidermal renewal.*

Possibility (a) does not seem to be true, however, because the positions of the rostral and caudal blue belly curves prove to vary around each other (figure 1), even for the same animal. Apart from the eye caps, the question remains whether renewal is a synchronous event or not. A closer inspection was, therefore, needed at this stage of the investigation.

#### *Irregular start and progress*

Upon inspection of the measured pieces of skin, the steep decline in lightness associated with keratin formation appears to be plainly visible as a clearing of the, previously blue-grey discolored, black spots (figure 4). *So the dark abdominal spots, become much darker in colour, and this change appears within the time span of a single day.*

In the same animal, moreover, the day of steepest decline not only differs between

Ook bleek uit deze opnamen dat het moment van de steilste afname voor de twee verschillende plaatsen bij hetzelfde dier bij opeenvolgende vervellingen van volgorde kan wisselen.

Dit resultaat maakte het nodig voor alle opeenvolgende scans van elke vervelcyclus de hele buikhuid grondig te inspecteren op het verloop van de vervelfase in ruimte (uitbreiding over de buikhuid) en tijd.

Een eerder waargenomen vervelcyclus (serie A) die optrad tijdens de in december 2001 opgenomen proefserie naar de mogelijkheid van het registreren van de scans en die om die reden niet in de eigenlijke reeks metingen werd opgenomen, bleek ook relevante visuele details te vertonen, met name omdat de vervelfase toen vrij lang duurde. Hiermee bleek een aaneengesloten reeks van vijf vervellingen van één dier te kunnen worden geïnspecteerd. Bovendien was een redelijk goede reeks beschikbaar van de buik als geheel van een andere boa, een twee jaar oud broertje (foto 2). De beschrijving van de lokale buikkleurveranderingen begint met die van dit mannetje.

#### **Lokale variatie bij het mannetje**

##### ***Boa constrictor*** (foto's 2 en 3)

Hoewel het mannetje op 5 april 2002 nog in de interfase leek te verkeren, was er op de verder heldere buik in het caudale deel een centraal gelegen, kleine grijsblauw verkleurde vlek te zien (foto 3; gele pijlen in foto 2). Op een op die dag niet zichtbaar meer rostraal gelegen deel van de buik bleek de volgende dag een slecht zichtbaar klein haardje grijzer te zijn geworden (rode pijlen in foto 2). Op 7 april hadden deze haarden zich niet of nauwelijks uitgebreid, terwijl er een vage rode lijn van uitgang langs de middellijn van de buik in de richting van de kop. Op 8 april zette de rode buik zich door en verhoorden de oorspronkelijke plekje, zichtbaar door hun oorspronkelijke donkere kleur. Tijdens dagen 9 tot en met 11

frontal and caudal spots but their sequence of occurrence varies during successive ecdysis cycles as well. This result yielded detailed inspection of the complete abdominal skin of each successive scan for each renewal stage in order to study the spread of renewal over the abdominal skin in space as well as in time.

Series A, the December 2001 pilot set of abdominal scans previously excluded from quantitative investigation, appeared to contain relevant visual details. Its protracted renewal stage eased the study for potential visual cues. Its inclusion resulted in a series of five consecutive renewal cycles for the same animal. A series of similar scans was also available from her two-year-old brother boa (photo 2).

The discussion starts with the colour changes of the abdominal skin of this male.

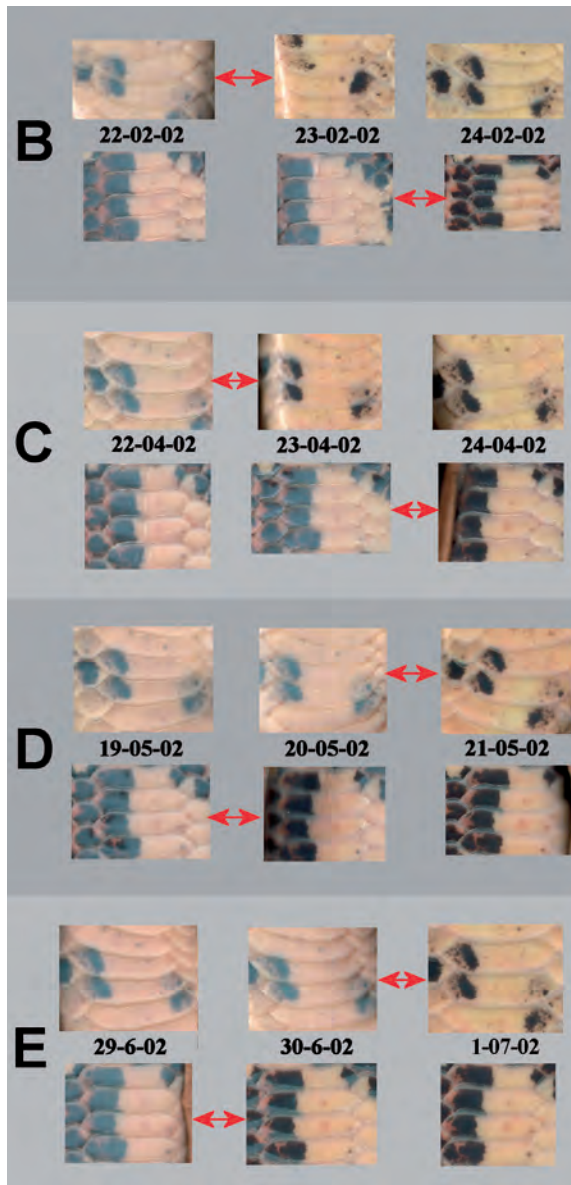
#### **Local variation for the male**

##### ***Boa constrictor***

(photo's 2 and 3)

On April 5th, 2002, the male boa still seemed to be in the resting stage. On the caudal part of the abdomen, a grey-coloured region was, however, evident in its centre (photo 3, yellow arrows in photo 2). The next day, a similarly coloured spot, though exceedingly small and quite difficult to see, was visible on a previously hidden more rostral part of the abdomen (red arrows in photo 2). On April 7th, both focal points had hardly changed size, while a faint pink hue appeared on the rostral side of the largest spot, extending along the central axis of the abdomen. A fully-fledged pink belly was visible on April 8th, while the original foci had experienced keratin formation, as shown by the return of their original dark colour. Between days 9 to 12, the original spots cleared. Then, the rest of the belly entered the blue belly stage caudorostral-wise. On April 11th, the blue belly stage was maximal, while the original spots had already obtained their original dark colour. On April 14th, the abdomen started to





Figuur 4. Rostrale (bovenste rij) en caudale (onderste rij) meetramen per vervelling B tot en met E (zie foto's 4). Dubbele rode pijlen: het optreden van de snelle ophelderingsfase.

Figure 4. Rostral windows (upper row) and caudal ones (lower row) per renewal stage (series B through E, see Photos 4). The double arrows indicate the occurrence of the sudden steep decline.

clear in the caudal region with the rostral part on the following day. On the 21st, a few hours before ecdysis occurred, and with the abdomen already clear for several days, nothing special could be noted on the original loci.

It may be concluded that the time course of the spatial extension of the original grey coloration can be studied with the use of *the sudden and steep decrease in lightness*, since this decrease forms a 'negative' picture of the beginning of the blue-grey coloration (see also photo 3).

#### Local variation for the female *Boa constrictor*

The five sets of abdominal scans of the renewal stage of the young female presented in photos 4A up to and including 4E, cover renewal stages that occurred in December 2001 (A), February (B), April (C), May (D) and June/July 2002 (E).

The conclusions drawn from the study of the scans of both boas are that:

- a. *in all cases a homogeneous synchronous development of the renewal stage does not occur.*
- b. spots that start with the change of colour remain in the lead during the entire development of the renewal stage. On one occasion even with a 'premature' loosening of the old epidermal layer (23-12-2001 in figure 5 and 24-12-2001 on photo 4A).
- c. renewal develops in a different way each time, even within the same animal.




Foto 2. Scans van de vervelfase van een twee jaar oud boamannetje bepaald in april 2002  
 Pijlen: twee haarden (gele en rode pijlen), initiële startpunten van de vervelfase die tijdens de hele vervelfase op de rest voor blijven liggen. Blauwe cirkel: verveldag.

Photo 2. Scans of the April 2002 renewal stage of a two-year-old male boa constrictor  
 Arrows: two initial focal points (yellow and red arrows). They stay ahead of the rest of the body during the complete renewal stage. Blue filled circle: sloughing day.

verhelderden de originele gebieden verder, terwijl de buik verder van staart naar kop in het blauwebuikstadium overging. Op 11 april verkeerde het dier in het stadium van de blauwe buik, terwijl het originele gebied helemaal helder was geworden. Op de 14<sup>e</sup> verhelderde het caudale deel van de buik, gevolgd door de rest van de buik op de volgende dag. Op 21 april kort voor de op dezelfde dag optredende normale vervelling, was het hele dier al lang weer opgehelderd en viel er op de originele plaatsen van de verkleuring niets bijzonders te ontdekken.

Uit deze bespreking volgt dat het verloop van de verkleuring goed kan worden bestudeerd aan de hand van het patroon van *de plotselinge snelle opheldering* die als het ware het negatief vormt van de start van de blauwgrijze verkleuring (zie ook foto 3).

### **Lokale variatie bij het vrouwtje** ***Boa constrictor***

De vijf series scans van de vervelfasen van het jonge vrouwtje is afgebeeld in foto's 4A tot en met 4E van respectievelijk december 2001 (A), februari (B), april (C), mei (D) en juni-juli 2002 (E).

Uit de bestudering van deze scans gevoegd bij die van het mannetje volgt

- a. dat er *in geen enkele vervelfase sprake is van een homogene synchrone ontwikkeling over de totale lengte van het dier.*
- b. De plekken die eerder verkleuren, liggen tijdens de hele vervelfase vóór op de later verkleurende delen van de huid. Eén keer zelfs met een vervoegd 'loslaten' van de oude opperhuid (23-12-2001 in figuur 5 en rechtsboven op de scan van 24-12-2001 op foto 4A).
- c. De vervelling verloopt telkens weer anders, ook bij hetzelfde dier.

Door van de snelle fase van de opheldering gebruik te maken, kon voor hetzelfde dier de uitbreiding van de vervelfase in ruimte en tijd voor alle vijf de op elkaar volgende cycli worden gevolgd en op een kaart vastgelegd.

The spatiotemporal development of the renewal stage could now be plotted for all five consecutive ecdysis cycles of the same boa, using the steep decline in lightness.

The maps of figures 5 and 6 summarize the results. A representation in shades of grey of the female abdomen from about the stomach region till the tip of the tail functions as a drawing map. Relevant parts of the abdominal scans complete the maps.

From the data given in figure 5 follows that *even for the same snake two renewal stages are never identical and that a uniform and simultaneous development does not occur at all.*

### **Discussion of the different sequences**

A more or less global development occurred in three instances, with in two cases a rostrocaudal progression (B and C in photos 4 and figure 6), and in one case a caudorostral one (photo 4E and figure 6E). I may have missed a clear focal starting point, if present, either because of the speed of development of the progression, or of a lack of a sufficient number of dark spots, or because of missing records of the rostral part of the body.

For the female boa, a clearly defined focal onset of the renewal period appeared in three cases (A, C and D in photos 4 and figures 5 and 6). The foci occurred in the caudal part of the abdomen but at different locations. The male also showed clearly defined foci (photos 2 and 3).

It should be noted that multiple focal 'points' appeared in at least two ecdysis cycles of the male (photo 2) as well as the female. The latter one consisted of a caudally located circumscribed focus, as well as a fast developing rostrocaudal progression that obliterated further focal spread (photo 4C and figure 6: C).

Two foci (A and D in photos 4 and figure 6) progressed relatively slow. They extended

In de kaarten van figuur 5 en 6 staan de resultaten samengevat in de vorm van een tekening op de in grijstinten gerepresenteerde buik (vanaf de staartpunt tot ergens rond de maagstreek) van het boa constrictor vrouwtje. Relevante delen van de scans werden er aan toegevoegd om de tekeningen te completeren. Het wordt uit de verkregen beelden meteen duidelijk dat *zelfs bij dezelfde slang elke vervelfase weer anders verloopt en dat er van een gelijkmatig en gelijktijdig optreden geen sprake is.*

### Bespreking van het verloop

In drie gevallen was er sprake van een min of meer globale ontwikkeling, waarbij twee keer sprake was van een rostrocaudaal verloop (van kop naar staart) (B en C in foto's 4 en figuur 6) en één keer in omgekeerde zin: caudorostraal (foto 4E en figuur 6E). Mocht er in deze gevallen van een duidelijke plaats van oorsprong ('focus' of haard) sprake zijn geweest, dan kon het niet door mij worden waargenomen, hetzij door de snelheid waarmee het proces zich verspreidde, hetzij door het ontbreken van voldoende donkere vlekken of van een duidelijk scanbeeld van het desbetreffende lichaamsdeel.

Bij het vrouwtje was in drie gevallen sprake van een goed omschreven focus (foto's 4A, C en D en figuren 5 en 6), alle gelokaliseerd op het achterlijf, maar telkens op duidelijk van elkaar verschillende plaatsen. Goed omschreven focussen werden ook bij het mannetje geconstateerd (foto's 2 en 3).

Interessant is, dat er in twee gevallen van meer dan één focus sprake is, zowel bij het mannetje (foto 2) als bij het vrouwtje. Bij de laatste trad een caudaal focus op plus een snelle rostrocaudale (van snuit naar staart) uitbreiding (foto 4C en figuur 6: C). Deze snelle uitbreiding gaf het caudale focus niet meer de gelegenheid zich verder te ontwikkelen.

Vanuit twee haarden ontwikkelde de vervelfase zich eerst relatief langzaam om vervolgens over het lijf te 'exploderen' (foto's

along the midline of the abdomen, followed by a more or less 'explosive' transversal spread on to the flanks of the animal (and presumably on to its back). The pattern resembles the spread of the waves of a boat moving through open water.

The distribution of the original foci may be typical (photos 2 - 4, figures 5 and 6): two 'explosive' spreads' out of the region of the head (figure 6B and C) and one in the abdomen (figure 6E), and four foci which occurred in the lower part of the lower abdomen (photo 3 and figure 6A, C and D). For the male, its renewal focus lies 24.8 percent STL (Snout to tail Length) from the tip of the tail. For the female, the distances from the tip of the tail were 23.2, 12.0 and 16.0 percent STL.

No information could be gained about the origin or cause of these foci from a close inspection of these sites, even at maximal magnification. Visible signs of recent damage, for example, were lacking.

The red belly stage of renewal, and its initiation in particular, was and always is difficult to discern, both in the colour analyses of the scans of the abdominal scutes, as well as by visual inspection of the animal itself (Verveen, 2007). Considering the role of the axial region of the abdominal skin with respect to the renewal stage mentioned before, namely cell proliferation, than it follows that this region may be similarly involved in the development of the red belly stage. Inspection of the scans (photos 2 - 4) strengthens this notion. We have to keep in mind, that a red or pink belly signals increased perfusion of the skin with blood needed for the proliferation of the cells.

### Discussion

As yet, not much is known about the mechanisms involved in the timing of renewal. Skin permeability may play a role (cf. Maderson, 1984). Hormonal mechanisms may be involved. Thyroid hormone is known to

4A en D en figuur 6). Het valt op dat er een tendens is naar een initiële uitbreiding via de middellijn van de buik, pas daarna gevolgd door een snelle zijdelingse uitbreiding naar de flanken, wat zich vermoedelijk doorzet tot over de rug. Het beeld lijkt op de golfvorm van een boot die door open water vaart.

De verdeling van de ontstaansplekken van de vervellingfase (foto's 2 - 4, figuren 5 en 6) zou op een kenmerkende voorkeur kunnen wijzen: twee 'explosies' vanuit het kopgebied (figuur 6B en C) plus één onbepaalde 'explosie' vanuit de buik (figuur 6E) en vier haarden achter in het gebied van de onderbuik (foto 3 en figuur 6A, C en D). Bij het vrouwtje lagen deze haarden op 23,2, 12,0 en 16,0 procent STL (Snuit-tot-het-Topje-van-de-staart-Lengte) verwijderd van de staartpunt. De grote haard bij het mannetje lag op 24,8 procent ervan verwijderd.

Nadere inspectie van de scans liet geen bijzonderheden zien op de plaatsen van oorsprong van de vervelfase. Er waren ook geen sporen van eventuele beschadigingen waar te nemen.

Het moment van optreden van het begin van de roze buik en dus van de start van de vervelfase was (en is) lastig waar te nemen, zowel in de kleurmetingen als op het oog (Verveen, 2007). De hier gemelde rol die de middellijn van de buik in de vervelfase speelt, doet vermoeden dat ook voor de roze buik van een initieel optreden in deze middellijn sprake zou kunnen zijn. Bij inspectie van de scans (foto's 2 - 4) lijkt dit het geval te zijn. Hoewel dit vermoeden niet getalsmatig hard kan worden gemaakt is het wel waarschijnlijk omdat de rode of roze buik wijst op de toegenomen bloedcirculatie door de huid, nodig voor de aanmaak van de nieuwe huidcellen.

## Discussie

Er is nog maar weinig bekend over mechanismen die de vervelfase aansturen. Men

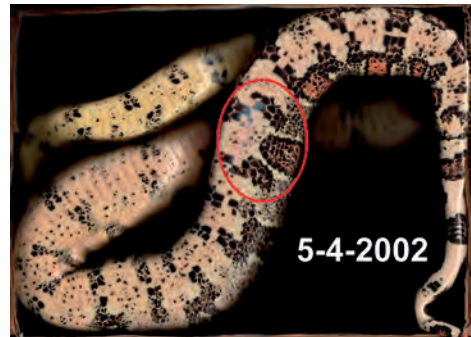
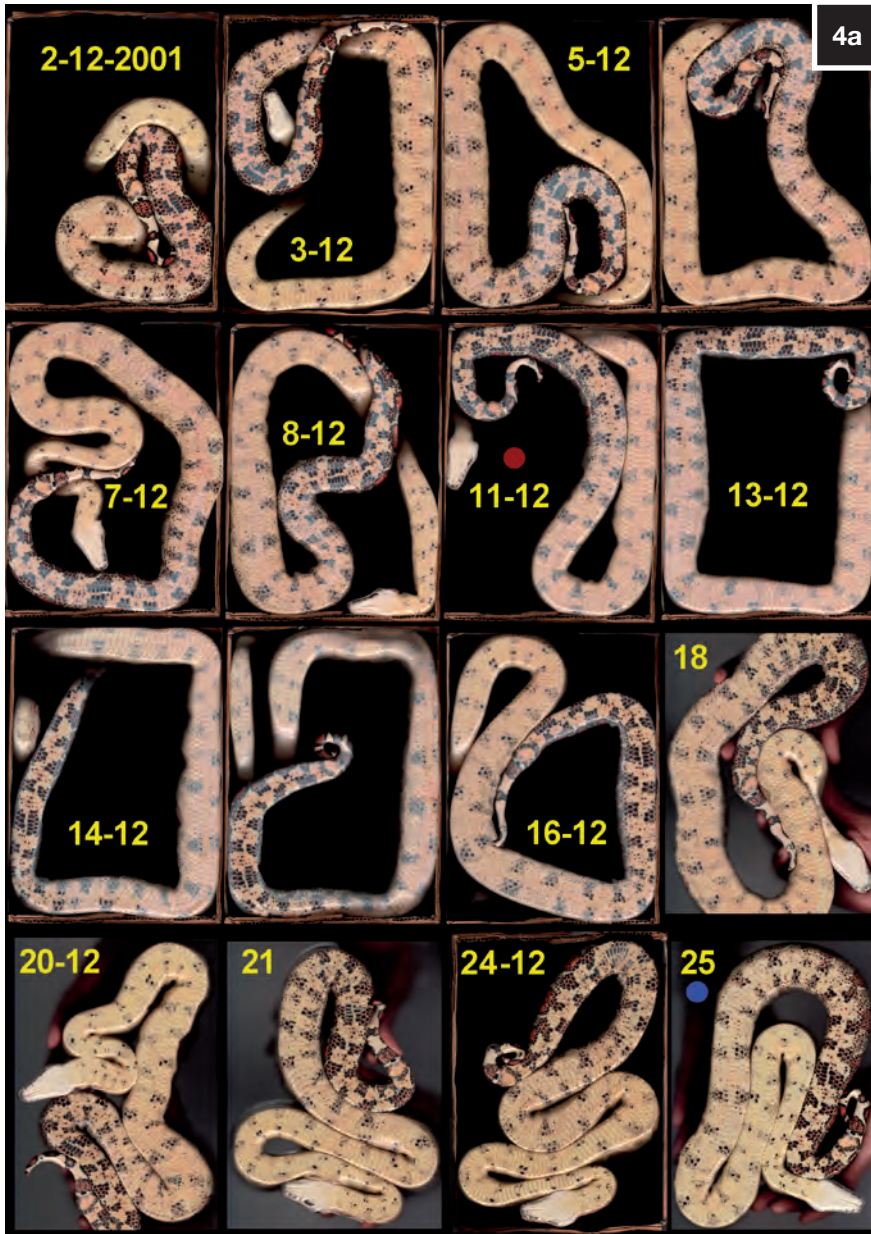
Foto 3. Drie scans van het mannetje van foto 2 om het grotere focus in detail; het initieel lokale optreden van de blauwe buik op 5-4-2002 en de er op volgende opheldering op 8-4-2002 beter te laten zien. Deze opheldering vindt hier plaats nog voor de blauwe buik op 11-4-2002 is doorgezeten.

Photo 3. Three scans of the male of photo 2 to show the larger focus in detail; its initial occurrence of the local blue belly stage on April 5th 2002, its clearing on April 8th, while the blue belly stage as a whole is present on April 11th.



Foto's 4A tot en met E (in volgorde van plaatsing). Scans van de vervelfase van het twee jaar oude boa-vrouwje bepaald in december 2001 (Foto 4A), februari 2002 (Foto 4B), april 2002 (Foto 4C), mei 2002 (Foto 4D) en juni-juli 2002 (Foto 4E). Uitleg in de tekst.  
 Gekleurde cirkels (indien aanwezig): rood: dag van de maaltijd, geel: productie van urine, donkerrood: ontlasting, blauw: verveldag.

Photo's 4A through E (in sequence). Scans of the renewal stage of a two-year-old female boa constrictor taken in December 2001 (Photo 4A), February 2002 (Photo 4B), April 2002 (Photo 4C), May 2002 (Photo 4D) and June-July 2002 (Photo 4E). Explanation: see text.  
 Filled circles (if present): red: meal day, yellow: urine deposit, dark red: defecation, blue: sloughing day.

denkt dat de waterdoorlaatbaarheid van de huid een belangrijke rol speelt (Maderson, 1984), mogelijk via hormonale aansturing. Van het schildklierhormoon is bekend dat het de duur van de *interfase* verlengt (een samenvatting hiervan is te vinden in Jacobson, 1977 en in Maderson, 1985 pag. 543 en 557) en dus niet van het eigenlijke vervelfproces. Hormonale besturing zou betekenen dat het hele proces uniform en synchroon verloopt (hypothese 1). Dat in dit geval de ogen later met de vervelfase beginnen, zou dan aan de andere aard van het weefsel van het oogkapje kunnen liggen. Zoals al was gezegd is, dit echter een open vraag, omdat er een alternatieve hypothese mogelijk is: er zou een gradiënt in hormonale gevoeligheid voor het starten van de vervelfase kunnen bestaan, die in plaats en tijd van achter naar voor zou verlopen (hypothese 2). In dat geval zouden de grijze ogen passen in het algemene patroon van de vervelling.

Het hier beschreven onderzoek werd opgezet om tussen deze twee alternatieven te kunnen beslissen.

In deze fase van de analyse van de vervelfase, halverwege maart 2008 en dus zeven jaar na het scannen van de boa's, kwam ik voor de grote verrassing te staan dat de in figuur 1 aanwezige onderlinge verschillen tussen de blauwebuikcurven en evenals die tussen de blauwebuikcurven en de grijzeogencurve reëel waren. Hieruit volgde dat door de verschillen in gedrag tussen de blauwebuikcurven van de rostrale donkere buikvlekken (de rode lijnen in figuur 1) en die van de caudale vlekken (de blauwe lijnen er in) *beide* hypothesen over de uitbreiding van de vervelfase over het hele lijf moesten worden verworpen.

Hoewel het veronderstelde verloop van achter naar voor (de caudorostrale gradiënt) inderdaad in de vervelcycli van december 2001 (figuur 5) en van mei en juni-juli 2002 (D en E in de figuren 1 en 6) zichtbaar

increase the duration of the *resting* stage (for a summary see Jacobson, 1977 and Maderson, 1985 pp. 543 and 557), and not of the renewal stage itself.

Hormonal control implies that renewal is a spatiotemporal uniform process, i.e. a process that occurs all over the body and simultaneously (hypothesis 1). The possible exception of the eye caps, starting much later, may then be caused by a difference in the sensitivity of the cells involved in the formation of the eye caps. For this difference - already mentioned above, an alternative hypothesis may be formulated, namely the existence of a caudorostral gradient in hormonal susceptibility (hypothesis 2). If so, then eye cap renewal forms part of the general pattern of epidermal renewal.

The measurements reported here were originally devised to try to decide between these two hypotheses.

At this stage of the analysis, halfway March 2008 and seven years after I recorded the original scans, it was a surprise for me to learn that the mutual differences between the blue belly curves as well as those between the blue belly curves and the grey eyes curves presented in figure 1 are real. As a result of the differences in behaviour between the blue belly curves of the rostral dark abdominal spots (coloured red in figure 1) and the caudal spots (coloured blue), both hypotheses about the spatiotemporal behaviour of the renewal stage must be rejected.

The hypothesised caudorostral gradient, although present in the ecdysis cycles of December 2001 (figure 5) and of May and June/July 2002 (D and E in figures 1 and 6), changed into a rostrocaudal gradient, in the cycles of February and March 2002 (B and C in figures 1 and 6).

In all cases, eye cap renewal became involved near the end of the renewal stage

was, bleek het gedrag in de cycli van februari en maart 2002 hieraan tegengesteld te zijn: deze verliep toen van voor naar achter (B en C in de figuren 1 en 6).

In alle gevallen kwam de vervanging van de oogkapjes achteraan (de zwarte curven in figuur 1). Dit gedrag versterkt de veronderstellingen dat (1) zowel het zien voor deze dieren zo belangrijk is dat de aantasting ervan zo kort mogelijk moet duren, als (2) dat de rijping van de nieuwe oogkapjes het eigenlijke moment van het afstropen van de huid bepaalt.

Een hormoon als het schildklierhormoon zou bij de vervelling kunnen zijn betrokken, met name door de *interfase* te verlengen. Dit beëindigen van de tussen opeenvolgende vervelfasen gelegen interfase zou een ander type proces kunnen zijn dan het activeren van de vervelfase. Zo nee, dan zou je een uniforme activering en een uniform, synchroon verloop van de vervelfase verwachten. Integendeel, haarden van vervelactiviteit ontstaan op verschillende plaatsen, met name in het gebied van of bij de kop en in het buikdeel van het achterlijf. De laatste ontstonden op een afstand van circa 10 tot ongeveer 30 procent STL vanaf de staartpunt. Van daaruit expandeerden deze gebieden in eerste instantie langs de middellijn van de buik, in beide richtingen, gevolgd door een ondertussen optredende zijdelingse expansie.

Het grillige gedrag van de haarden en gradiënten is lastig te begrijpen. Mogelijk is het gerelateerd aan de aanwezigheid van beschadigde of potentieel zwakke plekken in de (opper)huid. Zo is het bekend dat beschadigingen, bijvoorbeeld door mijten, het optreden van een vervelling kunnen bespoedigen (Hoppmann & Barron, 2007). Zo op het oog waren echter geen directe tekenen te zien die hierop konden duiden.

*Boa constrictor* valt weliswaar niet onder de langste reuzenslangen, het is wel het meest

only (the black curves in figure 1). This behaviour strengthens the assumptions, that (1) eyesight must be affected for as short a time as possible and (2) that maturation of the renewed eye caps determines the actual sloughing date.

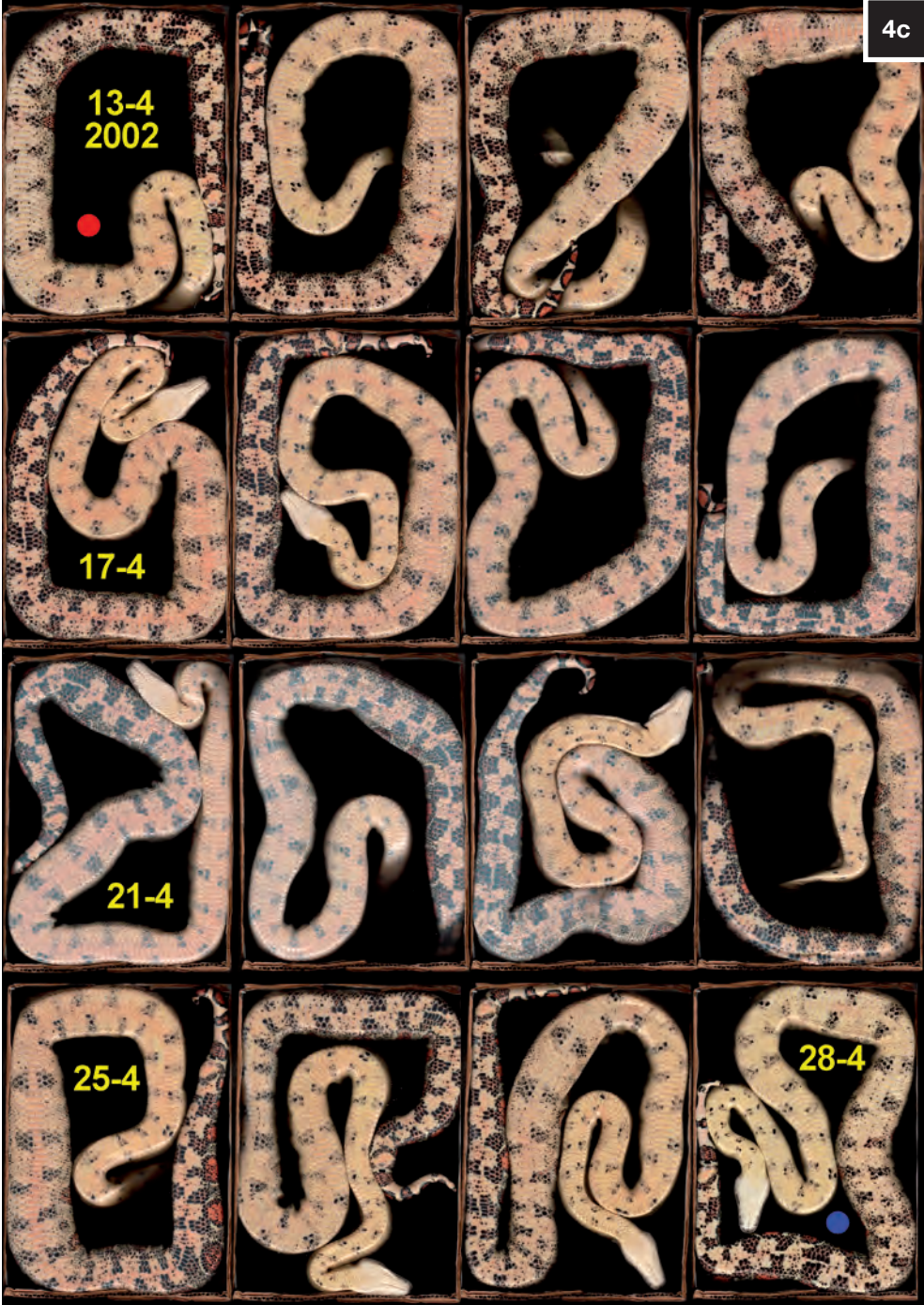Hormones, like thyroid hormone may be involved in renewal, especially through prolongation of the resting stage, i.e. the stage in between renewals. The process terminating the resting stage may differ from that initiating the renewal stage. If not, then one expects synchrony. This does not occur, however. Foci occur in different places and form centres of expansion along the central abdominal axis, both in cephalic and caudal directions, followed by bilateral expansions over the body surface. From the described observations, it follows that the location of renewal foci seems to prefer two main regions. These are the cephalic part of the abdomen and its lower caudal portion (i.e. the region lying between about 10 and circa 30 percent STL away from the tail tip).

The capricious behaviour of foci and gradients is difficult to understand. It may be related to the presence of slightly damaged or potentially weak areas of the integument. We know, for instance, that damage of the skin, such as caused by mites, may increase shedding frequency (Hoppmann & Barron, 2007). However, visual inspection for signs of mechanical skin damage revealed nothing.

*Boa constrictor* is not one of the longest but certainly one of the stockiest giant snakes. During growth, it becomes even more heavily built (Smith, 2007, Verveen, 2008). Though not every adult *Boa constrictor* likes to climb into trees, many keep doing so (Verveen, 2011), and this behaviour may affect the state of its abdominal skin. The boa uses its chin, for instance, quite intensively when it climbs, applying a large part of its weight on the underside of the chin and neck region. It also uses its hind-body







gedrongen dier en een van de zwaarste in relatie tot de lengte ervan, terwijl zij tijdens de groei zelfs relatief zwaarder worden (Smith, 2007, Verveen, 2008). Hoewel niet alle volwassen boa's ervan houden om in bomen te klimmen, doen de meeste dit toch graag (Verveen, 2011). Daarbij gebruikt boa heel intensief en brengt een groot deel van het lichaamsgewicht over op de onderkant van het kin- en nekgebied. Met het achterlijf houdt het dier zich ondertussen krachtig aan stevige objecten vast om niet te vallen. Voor zo'n zwaargebouwd dier moet dit gedrag met name de opperhuid van de onderkant van het lijf fors belasten. Slijtage van de opperhuid is daarbij niet te vermijden.

Andere processen die in dit patroon misschien een rol kunnen spelen, zijn het transport van signalen van cel op cel en via het lymfatische systeem, maar vermoedelijk zijn deze twee processen te traag om van belang te zijn. Mogelijk relevant in deze context is de aanwezigheid van een in de opperhuid gelegen terugkoppelsysteem (Flaxman e. a., 1968, genoemd door Maderison (1984, blz. 115). Verder is het mogelijk dat lokale reflexen, zogenaamde axon-reflexen, een rol spelen.

Ook kan het zenuwstelsel hierbij zijn betrokken, en wel het zogenaamde autonome zenuwstelsel (Ariëns Kappers, 1937, p. 248) met name het op het onderhoud van het lichaam ingestelde parasympathische deel van dit zenuwstelsel. Bij reptielen is over de gedetailleerde werking echter nog haast niets bekend (Zug, e.a., 2001, blz. 62). Dit deel van het zenuwstelsel stroomt in het kopgebied en in het gebied van het onderlichaam uit het centrale zenuwstelsel. Het is mogelijk dat de overeenkomst tussen de distributie van dit zenuwstelsel en de localisatie van de activiteitshaarden relevant is.

Ofschoon de resultaten waarover in dit artikel wordt gerapporteerd de theorie van de gelijke ontwikkeling in tijd en ruimte van de vervelfase (Maderison, 1985) in haar alge-

to attach itself to any sturdy object while climbing. For such a heavy-bodied snake, this behaviour must exert its influence on epidermal wear and tear, especially of the abdominal epidermis.

Other processes, such as intercellular signal transport, or transport within the lymphatic system (both will probably be too slow, however) may contribute to the expansion of the renewal process over the body surface of the boa. It is possible, that an intra-epidermal feedback system plays a role (Flaxman, et al, 1968, mentioned by Maderison, 1984, p. 115). Local so-called axon reflexes may also be involved.

The boa's nervous system may be involved, in particular the autonomous nervous system (Ariëns Kappers, 1937, p. 248). This system controls body maintenance, its parasympathetic division in particular. Unfortunately, detailed knowledge is still severely limited (Zug et al, 2001, p. 62). Since the parasympathetic outflow exits the central nervous system in its cephalic region and its lower caudal part, its correspondence with the cephalic and caudal focal points of the renewal process may be significant.

Although the observations reported here reject the general nature of the theory of synchrony in the development of the renewal stage (Maderison, 1985), the irregular spatiotemporal origin and spread of the renewal stage has for now only been demonstrated to occur in *Boa constrictor*. It is, however, likely that other boas, and possibly also other evolutionary older snakes (Zug, at al, 2001, p. 103) such as pythons may show it. It is now, of course, relevant to learn details about the development of renewal in evolutionary modern snakes.

It is fascinating to note, again, that one does not see what one sees when one has not yet learned to see, while one sees it all the time once one has learned to see. Frequently I must have missed the asyn-

meenheid onderuit hebben gehaald, moet worden gesteld dat het grillige optreden in tijd en plaats vooralsnog alleen voor *Boa constrictor* is aangetoond. Ook is het niet uit te sluiten dat behalve boa's, ook pythons en andere evolutionair 'oude' slangen (Zug, e.a., 2001, p. 103), in het gedrag van de vervelfase van 'moderne' slangen verschillen.

Het is interessant weer vast te kunnen stellen dat men niet ziet wat men ziet, wanneer men niet geleerd heeft het te zien en dat men het ieder keer weer ziet zodra men geleerd heeft het te zien. Ik zal vaak de asynchrone ontwikkeling soms zelfs de oorspronkelijke haard van een zich ontwikkelende blauwe buik moeten hebben gezien zonder dat het tot mij doordrong wat ik zag. Wel is het zo dat ik al jaren even naar de huid van de *onderbuik* kijk om te zien of het dier al dan niet in de vervelfase zit, zonder mij bewust te zijn van de betekenis van deze gewoonte.

Uit de hier gerapporteerde resultaten volgt dat het schijnbaar eenvoudige gebeuren van de vervelling bij nadere bestudering behoorlijk ingewikkeld blijkt te zijn en tot veel nieuwe en behoorlijk lastige vragen aanleiding geeft.

Een open vraag is bijvoorbeeld ook wat er precies met de kop en in het bijzonder met de vorming van het oogkapje en de omringende opperhuid gebeurt.

### Samenvatting

Dit artikel ontstond naar aanleiding van de vraag of de algemene opvatting (cf. Maderson (1985, p. 539) dat de vervelfase van slangen zich gelijktijdig over het hele huidoppervlak afspeelt juist is. Deze vraag werd onderzocht aan *Boa constrictor*. Dit gebeurde aan de hand van dagelijkse kleurencans van de *buik* van twee boa's die elk ongeveer twee jaar oud waren. Registraties vonden plaats gedurende een periode van ongeveer een maand voor het mannetje en zeven maanden voor het vrouwtje. Ook werd de mate van troebeling van de ogen gecodeerd

chronous often even focal development of the initial stage of the renewal stage. For instance, I looked for ages at the caudal part of the abdominal skin to verify the existence or not of renewal, while I did not understand the significance of my behaviour.

From the results reported here, it follows that the seemingly straightforward process of skin renewal in snakes, upon close inspection turns out to be quite complex, and to lead to even more rather difficult questions.

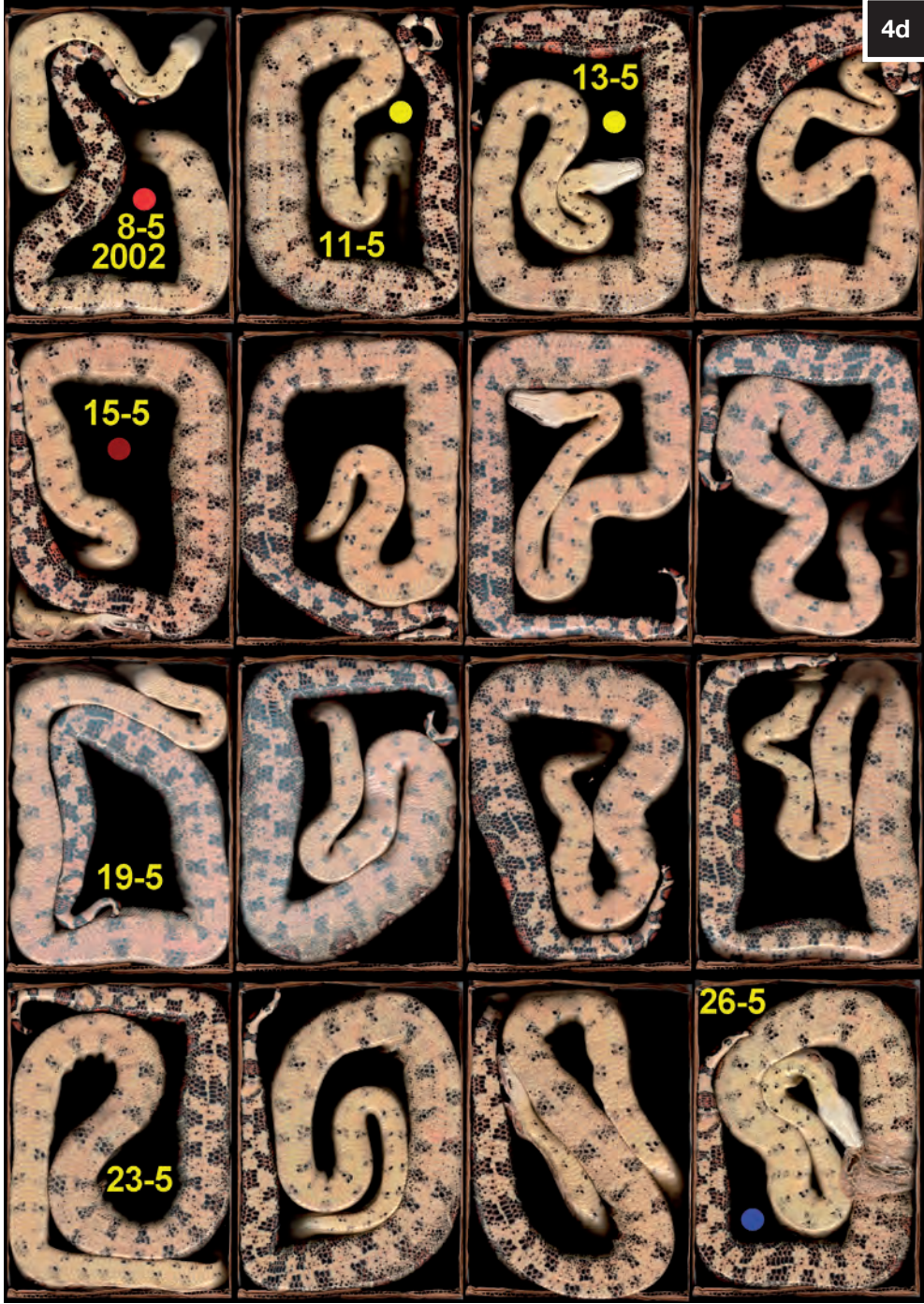An open question is, for instance, what happens with eye cap renewal with regard to the renewal of the surrounding epidermis.

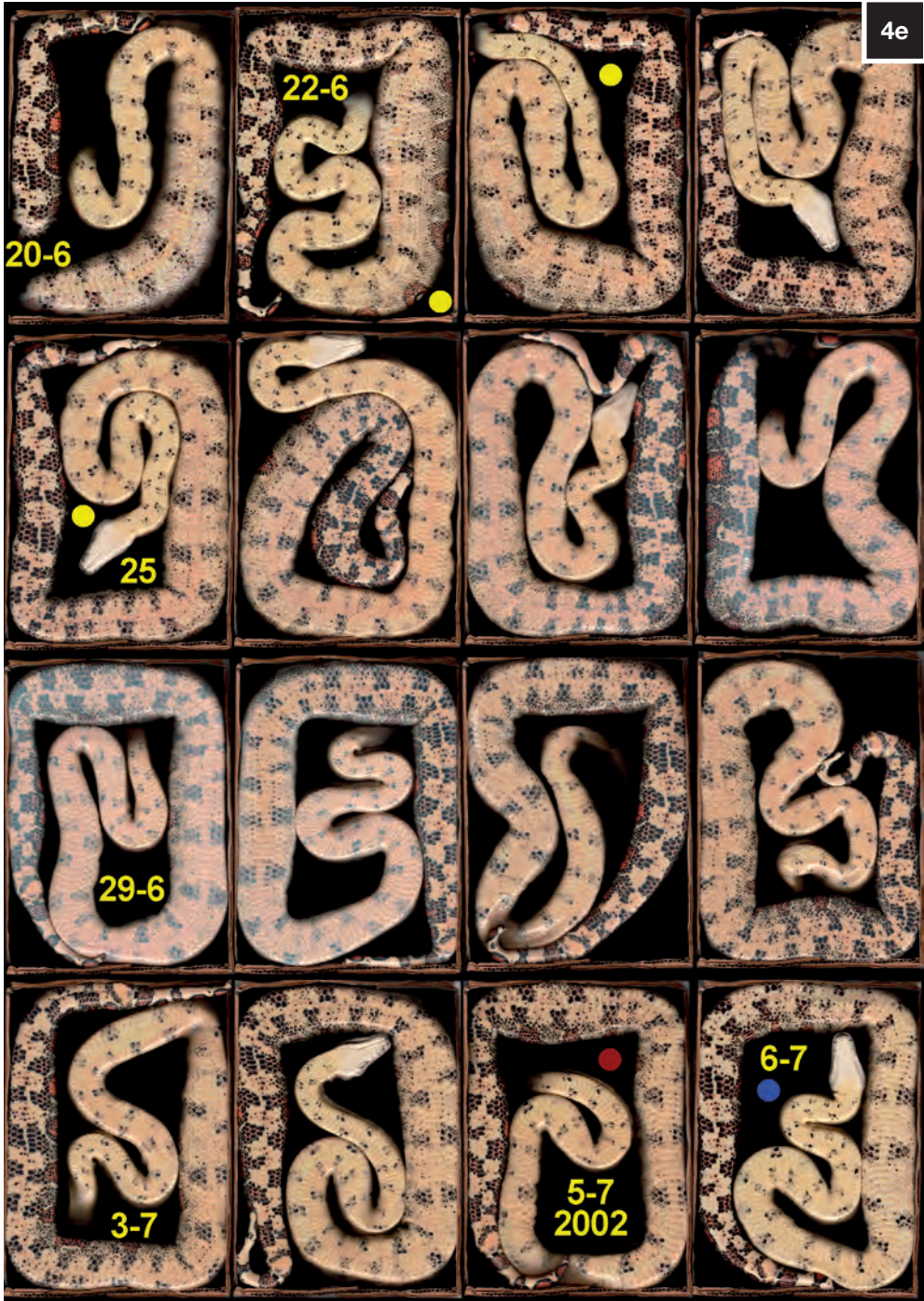### Summary

It is generally assumed that epidermal renewal in snakes occurs simultaneously over the entire body surface (cf Maderson (1985, p. 539). The question is if this is true.

This question was investigated for *Boa constrictor*. Two two-year-old boas were subjected to daily *whole-belly* scans for a period of from one month for the male to seven months for the female. Eye cap discoloration, was coded during the renewal stages that occurred during the observation periods (Verveen 2007). Lightness measurements were then made on dark spots of the belly, one pair located in the caudal part of the abdomen and one pair located in its rostral part (photo 1).

The graphs of the lightness changes of the two abdominal parts (the 'blue belly curves' figures 1 and 2) were identical in shape but showed temporal differences (figure 3) that appeared to be real. The eye caps, moreover, always started late in the cycle, and their renewal took the shortest time. The steep decline of the blue belly curves always occurs within a single day. It points to keratin transformation of the cells forming the outer layer of the epidermis. This phenomenon





(Verveen, 2007). Vervolgens werd op twee vaste plaatsen, een caudale en een rostrale, de helderheid van telkens twee donkere buikvlekken opgemeten (foto 1).

Grafieken van de helderheidsveranderingen hierin (de 'blauwebuikcurven', figuren 1 en 2) bleken alle dezelfde vorm te hebben (figuur 3) maar lieten tijdsverschillen zien die hoewel soms klein toch reëel bleken te zijn. Bovendien bleken de oogkapjes in alle gevallen als laatste mee te doen en het kortste te duren. De altijd binnen een dag verlopende sterke daling van de blauwebuikcurven moet door de verhoorning van de buitenste laag van de opperhuid worden veroorzaakt. Dit bijzondere ogenblik tijdens het verloop van de blauwebuikcurven is altijd heel duidelijk op de donkere buikvlekken van *Boa constrictor* te zien.

Uit nadere visuele inspectie van de scans volgde dat *het vervelproces op verschillende plekken op de buik kan beginnen (zowel caudaal als rostraal en soms op meer plaatsen), telkens volgens een strikt tijdschema verloopt en altijd eindigt met de oogkapjes (figuur 3)*. Dikwijls begon dit ergens boven de cloaca in het gebied van de lage onderbuik; op afstanden van 12 tot 25 procent STL vanaf de staartpunt (foto 2, foto's 3, figuur 5 en figuur 6: C, D, F plus niet nader gelokaliseerd in 6 E). Bij andere gelegenheden begon het ergens in of bij het gebied van de kop (foto's 3 en figuur 6: B en C), zelfs een keer op beide plekken tegelijk (foto 3C en figuur 6: C).

Het vervelproces kruipt vanuit het focus via de middellijn van de buik omhoog langs de flanken naar de rug te kruipen.

Uit de hier gerapporteerde waarnemingen volgt dat het optreden en de ontwikkeling van de vervelfase van *Boa constrictor* op verschillende plaatsen van het lichaam en op verschillende dagen kan beginnen, dus zowel in tijd als in plaats ongelijkmatig is en daarom op een gecompliceerd stelsel van processen moet berusten. Kenmerkend voor

is easily traceable on the dark abdominal spots of the belly of *Boa constrictor*.

Upon visual inspection, the renewal stage turned out to start at abdominal loci. These loci appeared at each time different abdominal locations (caudal as well as rostral or both). Some foci appeared somewhere rostral of the vent in the region of the lower abdomen, at distances from the tip of the tail of between 12 and 25 percent STL (photo 2, photos 3 and figures 5 (A) and 6: C, D, F and (not localised) E). Other foci originated in the region of the head or neck (photos 3 and figures 6: B and C) and once even on both positions (photo 3C and figure 6: C). Each focus developed following a strict time course.

The process moves from the focal location onto the axis of the abdomen and then up along the flanks onto the back of the boa. Renewal ends always with the development of the new eye caps (figure 3).

Based on the observations reported in this paper, initiation and development of the renewal process in *Boa constrictor* during ecdysis starts on different locations and at different times. Ecdysis thus exhibits erratic behaviour in both space and time. Its development may be characterized and, therefore, investigated by the fast disappearance of the cloudiness of the dark abdominal spots.

Renewal probably depends on a rather complex set of processes. The only benchmarks with respect to sloughing as such are the onset and time course of eye cap renewal. The state of the eye caps may be instrumental in timing the occurrence of sloughing, since clearance of the eye caps always occurs several days before the snake sheds its old skin.

Mechanical influences (wear and tear) may influence the positions of the initial focal points, while the process as such may be

de verspreiding is vooral de lokale snelle opheldering van de donkere plekken op de buik.

Met betrekking tot het optreden van de eigenlijke vervelling, het afstropen van de oude opperhuid, zijn het optreden en het verloop van de vervelfase van de ogen belangrijk. De oogkapjes zouden het moment van optreden van het afstropen kunnen bepalen, want de opheldering van de oogkapjes vindt altijd enkele dagen voor de oude huid wordt afgestroopt plaats.

Tenslotte worden enkele suggesties besproken over mechanismen die het begin van de vervelfase zouden kunnen inleiden. Mechanische invloeden (slijtage, lichte beschadigingen) zouden de beginlocaties kunnen bepalen, waarschijnlijk mede onder invloed van het parasymphatische zenuwstelsel.

#### Voetnoot

De inhoud van dit artikel komt overeen met A.A. Verveen, 2009. Ervaringen met een paartje *Boa constrictor* als huisdier: 13. Vervellen (5): Ongelijkmatig optreden en verloop van de vervelfase. *Lacerta* 67 (2): 69-86. Overgenomen en vertaald met toestemming van de redactie van *Lacerta*.

#### Literatuur / References

- Ariëns Kappers, C.U. avec la collaboration de E.H. Strasburger, 1947. *Anatomie comparée du système nerveux, particulièrement de celui des mammifères et de l'homme*. De Erven F. Bohn, Haarlem, Masson & Cie, Paris.
- Hopmann, E. & H.W. Barron, 2007. 'Dermatology in reptiles'. *Journal of Exotic Pet Medicine* 16 (4): 210-224.
- Jacobson, E.R., 1977. 'Histology, endocrinology, & husbandry of ecdysis in snakes (a review)'. *Veterinary Medicine/Small Animal Clinician*, February: 275-280.
- Maderson, P.F.A., 1984. 'The squamate epidermis: new light has been shed'. *Symp. Zool. Soc. Lond.* 52: 111-126.
- Maderson, P.F.A., 1985. 'Some developmental problems of the reptilian integument'. *Biology of the reptilia*. 14 Development A: 523-598.
- Smith, C.R., 2007. 'Sexual Dimorphism and Growth in the Boa Constrictor. 1 (Introduction, scalation, and length-weight relationship)', 2 ('Growth over time') and 3 ('Discussion'). *Litteratura Serpentina* 27 (1): 6-22, (2): 54-68, (3): 105-116.
- Smith, C.R., 2007. 'Geslachtsdimorfisme en groei bij de boa constrictor. 1 (Inleiding, schubpatroon, en lengte-gewicht relatie)', 2 ('Groei als functie van de leeftijd') en 3 ('Discussie'). *Litteratura Serpentina* 27 (1): 6-22, (2): 54-68, (3): 105-116.
- Verveen, A.A., 2007. 'Keeping a pair of *Boa constrictor* as pets 11. Ecdysis' (3): 'Colour


controlled by the parasymphatic nervous system.

#### Note

This paper is a translation of A.A. Verveen, 2009. Keeping a pair of *Boa constrictor* as pets: Ecdysis (5): Irregular spatiotemporal origin and spread of the renewal stage *Lacerta* 67 (2): 69-86. Republished, in part revised and translated by courtesy of the editors of *Lacerta*.







Figuur 5. Ontwikkeling van de vervelfase van het vrouwtje *boa constrictor* aan de hand van de snelle ophelderingsfase van de in 2001 gemaakte scans (A, zie foto 4A). Buikschema in grijs tinten. Insetje rechtsonder: vervroegd loslaten van de oude opperhuid op het reeds voltooide deel.

Figure 5. Development of the renewal stage of the female *boa constrictor*, derived with the use of the steep decline in lightness for the abdominal scans made in 2001 (A, see photo 4A). Abdominal representation in shades of grey. Bottom right insert: early finish of renewal with detachment of the old epidermal skin layer.

changes of the renewal phase'. *Lacerta* 65 (4): 150-167.

Verveen, A.A., 2007. 'Ervaringen met een paartje *Boa constrictor* als huisdier 11. Vervellen' (3): 'De kleuren van de vervelfase'. *Lacerta* 65 (4): 150-167.

Verveen, A.A., 2008. 'Groei in gewicht en lengte bij *Boa constrictor*'. *Litteratura Serpentina*, 28 (1): 6-25, 28 (2): 68-86.

Verveen, A.A., 2008. 'Growth in weight and length of *Boa constrictor*'. *Litteratura Serpentina*, 28 (1): 6-25, 28 (2): 68-86.

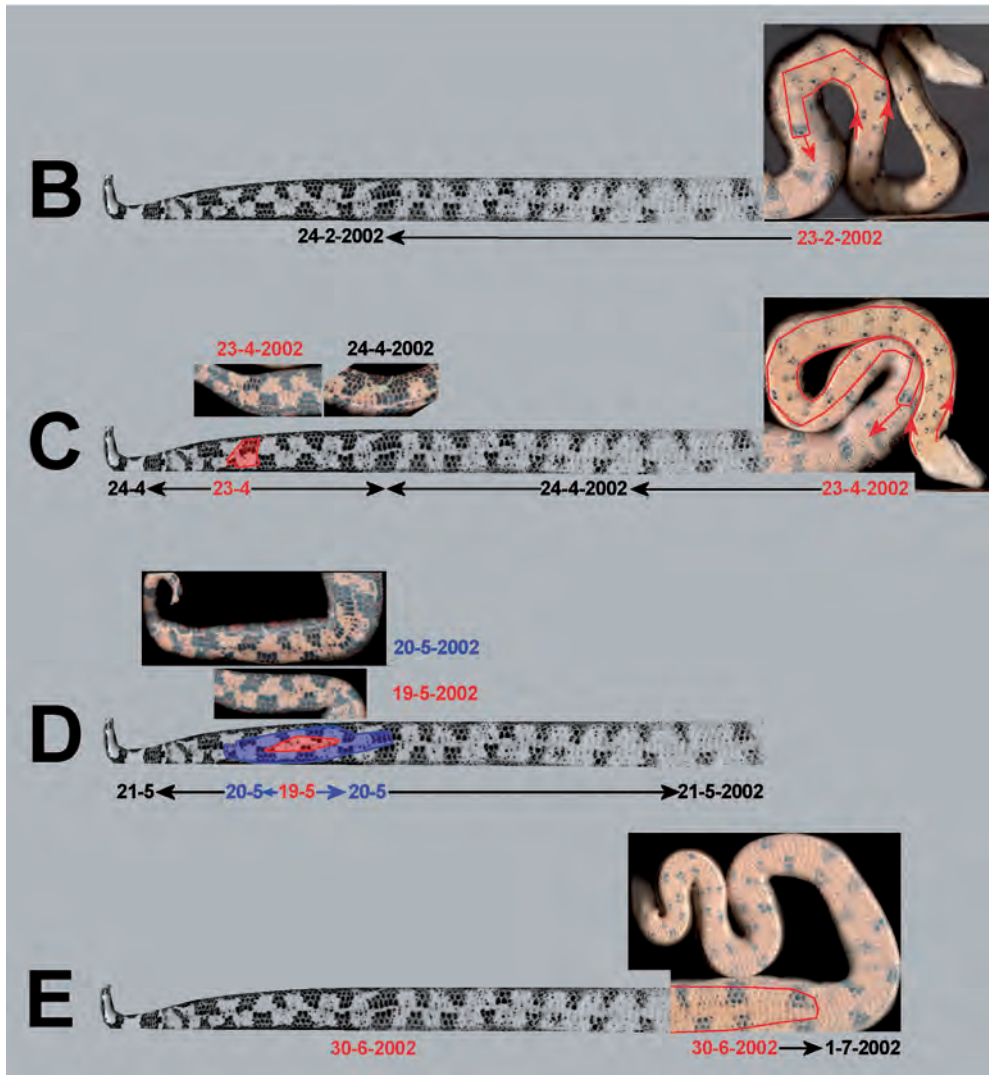
Verveen, A.A., 2011. 'Keeping a pair of *Boa constrictor* as pets 16. The hunting stage' (1): 'Boa sets out'. *Lacerta* 69 (5): 200-212.

Verveen, A.A., 2011. 'Ervaringen met een paartje *Boa constrictor* als huisdier 16. De jachtfase' (1): 'Boa op stap'. *Lacerta* 69 (5): 200-212.

Zug, G.R., L.J. Vitt & J.P. Caldwell, 2001. *Herpetology. An introductory biology of amphibians and reptiles*. Academic Press, San Diego, etc.

English corrections:

Maureen Bleeker-Turner.



Figuur 6. Als figuur 5. Alfabetische aanduiding B tot en met E aan de hand van de in 2002 gemaakte scans (foto's 4B - 4E).

Figure 6. See figure 5. Alphabetic numeration B up to and including E for the abdominal scans made in 2002 (photo's 4B - 4E).